ТИРЕОИДЭКТОМИЯ БЕЗ НАТЯЖЕНИЯ (TFT, МЕДИАЛЬНАЯ ТИРЕОИДЭКТОМИЯ): ПРОСПЕКТИВНОЕ ИССЛЕДОВАНИЕ РЕЗУЛЬТАТОВ 259 ОПЕРАЦИЙ И ПРИНЦИПЫ ВЫПОЛНЕНИЯ

© И.В. Слепцов[1,2]*, Р.А. Черников[1,2], А.А. Пушкарук[1,2], И.В. Саблин[1,2], Т.А. Тиллоев[1], Н.И. Тимофеева[1], К.А. Герасимова[1], Д.М. Бузанаков[1], Ш.Ш. Шихмагомедов[1], С.А. Алексеева[1], А.Н. Бубнов[1], Я.А. Осокина[3], М.В. Любимов[1]

[1]Клиника высоких медицинских технологий им. Н.И. Пирогова Санкт-Петербургского государственного университета, Санкт-Петербург, Россия
[2]Северо-Западный центр эндокринологии и эндокринной хирургии, Санкт-Петербург, Россия
[3]ФГБОУ ВО «Северо-Западный медицинский университет им. И.И. Мечникова Минздрава России», Санкт-Петербург, Россия

ОБОСНОВАНИЕ. Одной из важнейших задач при проведении операций на щитовидной железе является предотвращение развития специфических осложнений — нарушения функции гортанных нервов и гипопаратиреоза. На решение данной задачи направлено значительное число технических решений, внедренных в клиническую практику в последние годы.
ЦЕЛЬ. Оценка результатов применения альтернативной методики проведения операции на щитовидной железе — медиальной тиреоидэктомии.
МАТЕРИАЛЫ И МЕТОДЫ. Были прооперированы 270 пациентов с заболеваниями щитовидной железы с использованием методики TFT в объеме геми- или тиреоидэктомии с или без шейной лимфаденэктомии. Выборка пациентов была сплошной. Всем пациентам до операции и в 1-е послеоперационные сутки производилась УЗ- либо видеоларингоскопия. Пациентам, перенесшим полное удаление ткани щитовидной железы, выполнялись анализ крови на паратгормон и ионизированный кальций.
РЕЗУЛЬТАТЫ. Для гемитиреоидэктомии длительность операций не изменилась. В группе пациентов с узлами размером до 30 мм длительность операции увеличилась. Также увеличение времени операции отмечено при выполнении тиреоидэктомии. Односторонний парез гортани зарегистрирован у 6 (2,3%) пациентов, или 1,7% числа возвратных гортанных нервов в зоне риска. Риск удаления околощитовидной железы (ОЩЖ) составил 0,39% числа операций и 0,14% числа ОЩЖ в зоне риска. Снижение уровня паратгормона в 1-е сутки после операции отмечено у 11,5% пациентов. Развитие послеоперационной гематомы было отмечено у 1 пациентки (0,39%).
ЗАКЛЮЧЕНИЕ. Методика проведения операции на щитовидной железе с медиальным доступом к возвратному гортанному нерву и ОЩЖ выполнима у подавляющего большинства пациентов с заболеваниями щитовидной железы, требующими хирургического лечения, и показывает высокую безопасность и ряд преимуществ перед традиционным методом выполнения операций на щитовидной железе.

КЛЮЧЕВЫЕ СЛОВА: медиальная тиреоидэктомия; методика тиреоидэктомии; осложнения после тиреоидэктомии.

TENSION-FREE THYROIDECTOMY (TFT, MEDIAL THYROIDECTOMY) — A PROSPECTIVE STUDY: SURGICAL TECHNIQUE AND RESULTS OF 259 OPERATIONS

© Ilya V. Sleptsov[1,2]*, Roman A. Chernikov[1,2], Alexander A. Pushkaruk[1,2], Ilya V. Sablin[1,2], Tillo A. Tilloev[1], Natalia I. Timofeeva[1], Kseniia A. Gerasimova[1], Dmitrii M. Buzanakov[1], Shamil Sh. Shikhmagomedov[1], Svetlana A. Alekseeva[1], Alexander N. Bubnov[1], Yana A. Osokina[3], Mikhail V. Liubimov[1]

[1]Saint-Petersburg State University Hospital, 154, Fontanka river embankment, Saint-Petersburg, Russia
[2]North-West Center of Endocrinology and Endocrine Surgery, Saint-Petersburg, Russia
[3]North-West State Medical University named after I.I.Mechnikov Healthcare Ministry of Russian Federation

BACKGROUND: One of the most important tasks in thyroid surgery is to prevent the development of specific complications — laryngeal nerve dysfunction and hypoparathyroidism. A significant number of technical solutions introduced into clinical practice in recent years are aimed at solving this problem.
AIM: To evaluate the results of an alternative technique of thyroid surgery — medial thyroidectomy.
MATERIALS AND METHODS: 270 patients with thyroid diseases were operated on using tension free thyroidectomy technique in the volume of hemi- or thyroidectomy with or without cervical lymphadenectomy. The selection of patients was continuous. All patients underwent ultrasound or videolaryngoscopy before the operation and on the 1st postoperative day. Patients who underwent thyroidectomy underwent blood analysis for parathormone and blood analysis for ionized calcium.
RESULTS: For hemithyroidectomy the duration of surgery did not change. In the group of patients with nodes up to 30 mm the duration of surgery increased. An increase in the operation time was also noted for thyroidectomy. Unilateral laryngeal

*Автор, ответственный за переписку / Corresponding author.
© Endocrinology Research Centre, 2023
Received: 07.01.2023. Accepted: 13.02.2023.

paresis was registered in 6 (2.3%) patients or 1.7% of the number of recurrent laryngeal nerves in the risk area. The risk of parathyroid gland (PTG) removal was 0.39% of the number of operations and 0.14% of the number of PTG in the risk area. Decrease in the level of parathormone in the first day after surgery was noted in 11.5% of patients. The development of postoperative hematoma was noted in 1 patient (0.39%).

CONCLUSION: The technique of thyroid surgery with medial access to the recurrent laryngeal nerve and parathyroid glands is feasible in the vast majority of patients with thyroid diseases requiring surgical treatment and shows high safety and a number of advantages over the traditional method of thyroid surgery.

KEYWORDS: tension-free thyroidectomy; TFT; thyroidectomy technique; thyroidectomy complications.

ОБОСНОВАНИЕ

Одной из важнейших задач при проведении операций на щитовидной железе (ЩЖ) является предотвращение развития специфических осложнений — нарушения функции гортанных нервов и гипопаратиреоза. На решение данной задачи направлено значительное число технических решений, внедренных в клиническую практику в последние годы, — интраоперационного нейромониторинга, флюоресцентной визуализации околощитовидных желез (ОЩЖ) и методов оценки их перфузии. Вместе с тем публикуемые результаты клинических исследований свидетельствуют о том, что радикального изменения вероятности развития осложнений так и не произошло. Одной из возможных причин подобного факта является использование хирургами всех стран одной и той же методики проведения операции, принципы которой были заложены еще Теодором Кохером. В основе данной операции лежит латеральный доступ к сосудам ЩЖ и возвратному гортанному нерву.

ЦЕЛЬ ИССЛЕДОВАНИЯ

Целью настоящего исследования явилась оценка результатов применения альтернативной методики проведения операции на ЩЖ — медиальной тиреоидэктомии (тиреоидэктомии без натяжения, tension-free thyroidectomy, TFT).

МАТЕРИАЛЫ И МЕТОДЫ

Место и время проведения исследования

Место проведения. Клиника высоких медицинских технологий им. Н.И. Пирогова Санкт-Петербургского государственного университета, Санкт-Петербург, Россия.

Время исследования. Исследование проведено в период с августа 2021 г. по июль 2022 г.

Изучаемые популяции (одна или несколько)

За данный период 270 пациентов с заболеваниями ЩЖ были прооперированы одним хирургом с использованием методики TFT.

Критерии включения: первичная операция на ЩЖ, повторная операция на ЩЖ при отсутствии у пациентов гипопаратиреоза и нарушения функции гортанных нервов после первичного вмешательства.

Критерии исключения: наличие предоперационного нарушения функции возвратных гортанных нервов (ВГН) и ОЩЖ, сопутствующего первичного гиперпаратиреоза, возраст пациента до 18 лет, наличие у пациента анапластической карциномы ЩЖ.

Способ формирования выборки из изучаемой популяции (или нескольких выборок из нескольких изучаемых популяций)

В группе включения выборка пациентов была сплошной — всем пациентам проводилась операция по методике TFT, независимо от диагноза, возраста, пола и других клинических параметров.

Показания к операции представлены в таблице 1.

Объем операции представлен в таблице 2.

Дизайн исследования

Описание дизайна исследования:

- одноцентровое;
- интервенционное;
- одномоментное (пациенты наблюдаются однократно);
- проспективное:
  - срок наблюдения пациентов: до 2 нед после операции.

Ларингоскопия производилась всем пациентам до операции и в 1-е послеоперационные сутки. Выполнялась ультразвуковая ларингоскопия. При отсутствии сонографической визуализации голосовых складок или

Таблица 1. Показания к операции

Диагноз	Кол-во пациентов	%
Фолликулярная опухоль ЩЖ	94	36,3
Папиллярная карцинома ЩЖ	127	49,0
Медуллярная карцинома ЩЖ	5	1,9
Диффузный токсический зоб	22	8,5
Узловой токсический зоб	1	0,4
Полинодозный токсический зоб	7	2,7
Полинодозный эутиреоидный зоб	3	1,2
Итого	259	100

Таблица 2. Объем оперативных вмешательств

Операция	Кол-во пациентов	%
Гемитиреоидэктомия	115	44,4
Гемитиреоидэктомия, центральная шейная лимфодиссекция	54	20,8
Гемитиреоидэктомия, центральная шейная лимфодиссекция, боковая шейная лимфодиссекция	3	1,2
Тиреоидэктомия	51	19,7
Тиреоидэктомия, центральная шейная лимфодиссекция	25	9,7
Тиреоидэктомия, центральная и односторонняя боковая шейная лимфодиссекция	11	4,2
Итого	259	100

выявлении нарушения их подвижности выполнялась эндоскопическая ларингоскопия (гибкий эндоскоп 4 мм, видеофиксация).

Пациентам, перенесшим полное удаление ткани ЩЖ, выполнялись анализ крови на паратгормон (ПТГ) через 1 ч и в 1-е сутки после операции, анализ крови на ионизированный кальций в 1-е сутки после операции. При снижении уровня ПТГ контрольный анализ крови на ПТГ, ионизированный кальций проводился также через 14, 30, 90 дней после операции.

Описание медицинского вмешательства (для интервенционных исследований)

Операции проводились под эндотрахеальным наркозом. Операционная бригада включала 2 хирургов, при проведении боковой шейной лимфодиссекции — 3 хирургов.

Методика операции заключалась в следующем (рис. 1).

После рассечения кожи обнажалась ЩЖ. Медиальные пучки грудино-щитовидной мышцы рассекались гармоническим скальпелем на расстоянии 1 см от линии крепления мышцы к щитовидному хрящу для облегчения визуализации сосудов верхнего полюса ЩЖ. Производилось пересечение перешейка ЩЖ, после чего с помощью режима биполярного резания полностью рассекалась связка Берри. Во время рассечения связки положение ВГН контролировалось с использованием нейромониторинга (амплитуда стимулирующего сигнала 5 мА). Задние отделы связки Берри рассекались с использованием электрокоагуляции, клипирования либо перевязки сосудов. После полной мобилизации ЩЖ от трахеи и связки Берри производилось рассечение терминальных ветвей нижней щитовидной артерии, кровоснабжающих ткань железы. Верхняя ОЩЖ мобилизовалась с медиальной стороны от верхнего полюса доли железы с сохранением анастомоза между верхней и нижней околощитовидными артериями в тех случаях, когда анастомоз визуализировался. Нижняя ОЩЖ мобилизовалась с сохранением дренирующих железу вен, проходящих по медиальной и латеральной поверхностям тимуса. После полного отделения ОЩЖ от ЩЖ последняя выводилась в рану, начиная от нижнего полюса. Доля ЩЖ оттягивалась вниз, что приводило к увеличению расстояния между перстне-щитовидной мышцей и краем верхнего

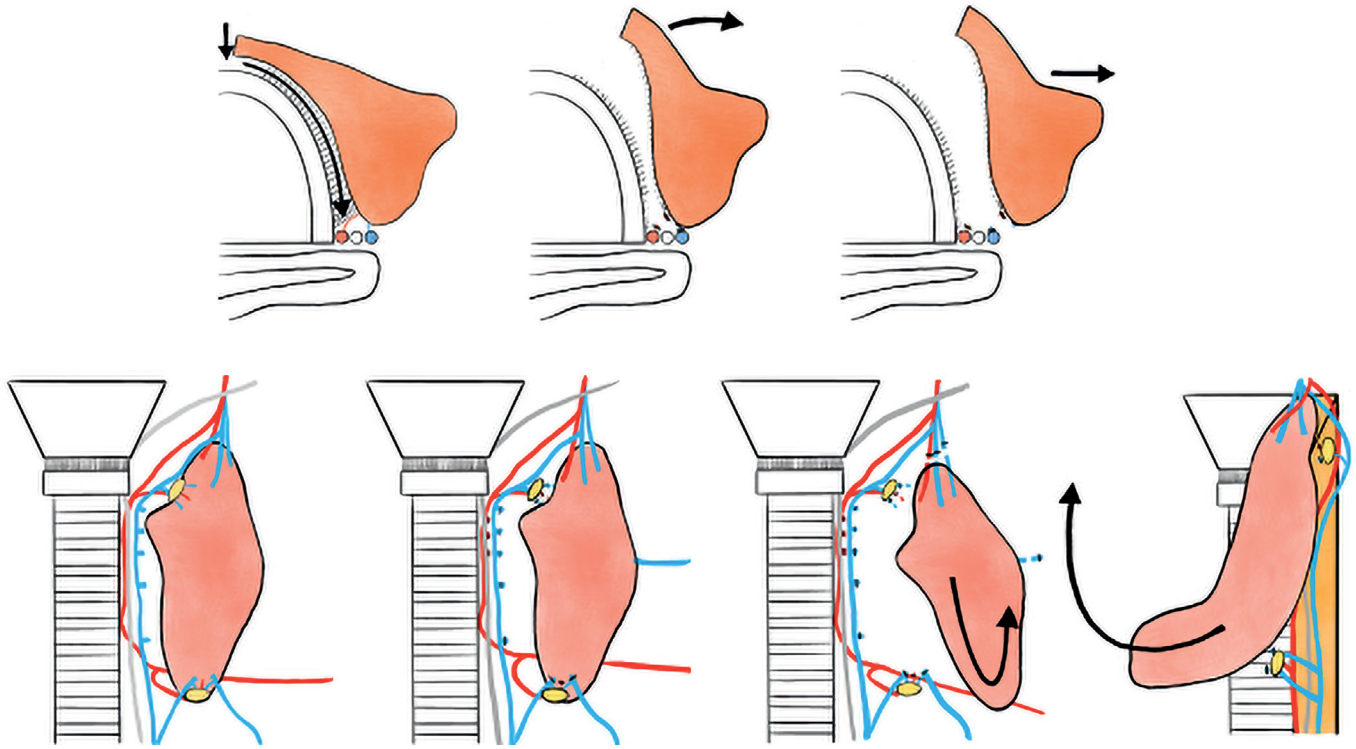

Рисунок 1. Этапы выполнения операции по методике TFT.

полюса ЩЖ. Выполнялся поиск наружной ветви верхнего гортанного нерва с использованием нейромониторинга. После нахождения нерва выполнялось пересечение сосудов верхнего полюса ЩЖ (с помощью ультразвукового гармонического скальпеля или традиционным методом после лигирования).

При проведении центральной шейной лимфодиссекции использовалась методика с сохранением верхних рогов тимуса. Центральная шейная лимфодиссекция проводилась до удаления ткани ЩЖ. При выполнении боковой шейной лимфодиссекции данный этап выполнялся первым, до манипуляций в центральной зоне шеи.

Контроль функции гортанных нервов проводился по стандартному протоколу:

- V1 — контроль функции блуждающего нерва до операции;
- R1 — контроль функции возвратного нерва до операции;
- R2 — контроль функции возвратного нерва после операции;
- V2 — контроль функции блуждающего нерва после операции.

Функция наружной ветви верхнего гортанного нерва контролировалась путем электростимуляции до и после операции.

Методы

Способы определения критериев включения — изучение данных предоперационного обследования: УЗИ ЩЖ, компьютерная томография шеи и верхнего средостения, тонкоигольная аспирационная биопсия узлов ЩЖ, сцинтиграфия ЩЖ, анализы крови на тиреотропный гормон, свободный трийодтиронин, свободный тироксин, антитела к рецептору тиреотропного гормона, кальцитонин.

УЗИ ЩЖ производилось на аппаратах экспертного класса.

Тонкоигольная аспирационная биопсия узлов ЩЖ производилась под контролем УЗИ при наличии узлов 1 см или большего размера. Цитологический материал оценивался по классификации Bethesda.

При возможности четкой ультразвуковой визуализации голосовых складок выполнялась ультразвуковая ларингоскопия. У пациентов с кальцинированными хрящами гортани выполнялась эндоскопическая ларингоскопия.

Оценка уровня ионизированного кальция крови выполнена с использованием анализатора EasyLight Calcium, уровня ПТГ — с использованием анализатора DiaSorin Liaison XL.

В ходе операции использовались бинокулярные лупы Univet (увеличение 2.5x), налобный осветитель Dr. Kim, нейростимулятор Inomed C2, электрокоагулятор ERBE VIO3, ультразвуковой гармонический скальпель Ethicon Harmonic, титановые клипсы 3 и 10 мм Grena.

Статистический анализ

Статистические методы не применялись.

Этическая экспертиза

Комитетом по биомедицинской этике КВМТ им. Н.И. Пирогова (поликлиника, стационар) СПбГУ вынесено заключение об одобрении проведения одноцентрового клинического исследования «Усовершенствование методики тиреоидэктомии», номер протокола 07-1/21 от 20.07.2021 г.

РЕЗУЛЬТАТЫ

После коррекции путем применения критериев исключения в группе исследования находился 261 пациент.

Выполнение операции по методике TFT оказалось возможным во всех случаях, кроме двух. В двух случаях плотность задних отделов связки Берри в зоне входа ВГН в гортань оказалась настолько высокой, что было принято решение о переходе на стандартную методику операции после глубокой мобилизации медиальной поверхности доли ЩЖ от трахеи. Данные пациенты были исключены из анализа.

Окончательную группу исследования составили 259 пациентов — 210 (81,1%) женщин и 49 (18,9%) мужчин. Средний возраст пациентов составил 45 лет (±13).

Средняя длительность оперативных вмешательств приведена в таблице 3.

Анализ динамики изменения длительности различных операций показал его отсутствие с течением времени для гемитиреоидэктомии (рис. 2), при этом в группе пациентов с узлами размером до 30 мм длительность операции с течением времени даже увеличилась (рис. 3).

Аналогичные результаты, показывающие нарастание длительности операции с течением времени, были получены и в группе пациентов, которым проводилась тиреоидэктомия (рис. 4).

Таблица 3. Средняя длительность оперативных вмешательств

Операция	Средняя длительность, мин	Стандартное отклонение
Гемитиреоидэктомия	56	15
Гемитиреоидэктомия, центральная шейная лимфодиссекция	66	17
Гемитиреоидэктомия, центральная шейная лимфодиссекция, боковая шейная лимфодиссекция	158	60
Тиреоидэктомия	111	34
Тиреоидэктомия, центральная шейная лимфодиссекция	118	26
Тиреоидэктомия, центральная шейная лимфодиссекция, боковая шейная лимфодиссекция	180	40

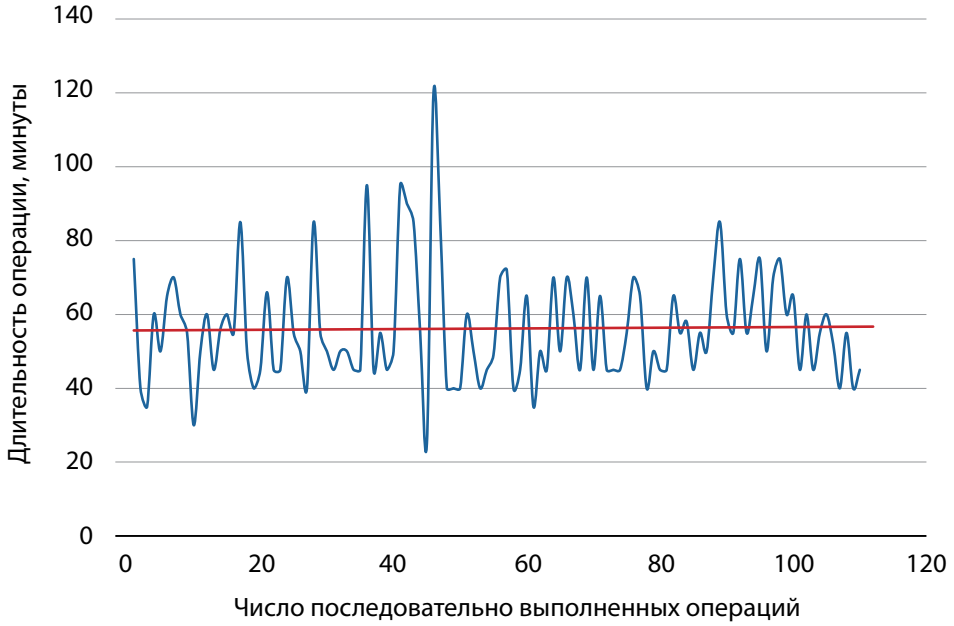

Рисунок 2. Динамика изменения длительности операции при выполнении гемитиреоидэктомии.

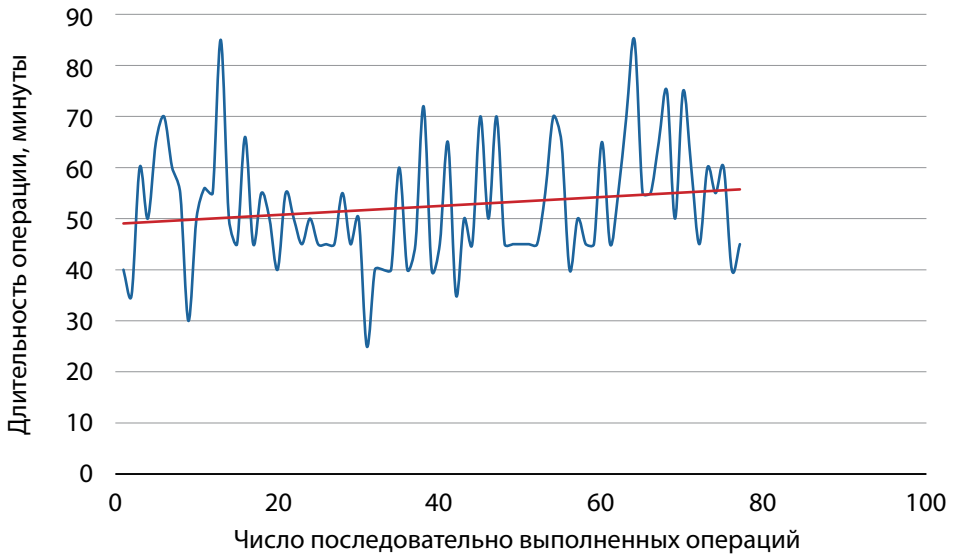

Рисунок 3. Динамика изменения длительности операции при проведении гемитиреоидэктомии в группе пациентов с размером узлов до 30 мм.

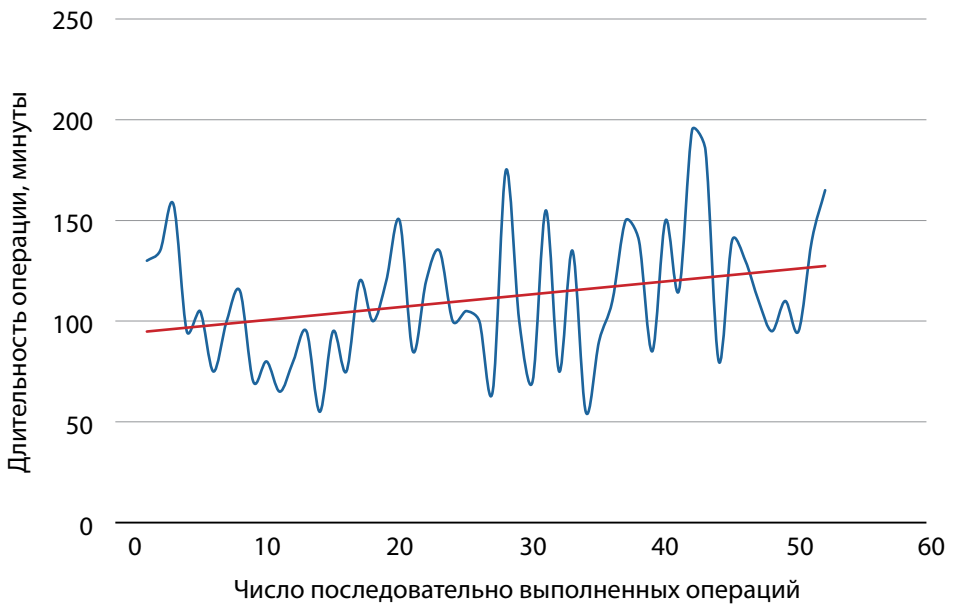

Рисунок 4. Динамика изменения длительности операции при проведении тиреоидэктомии.

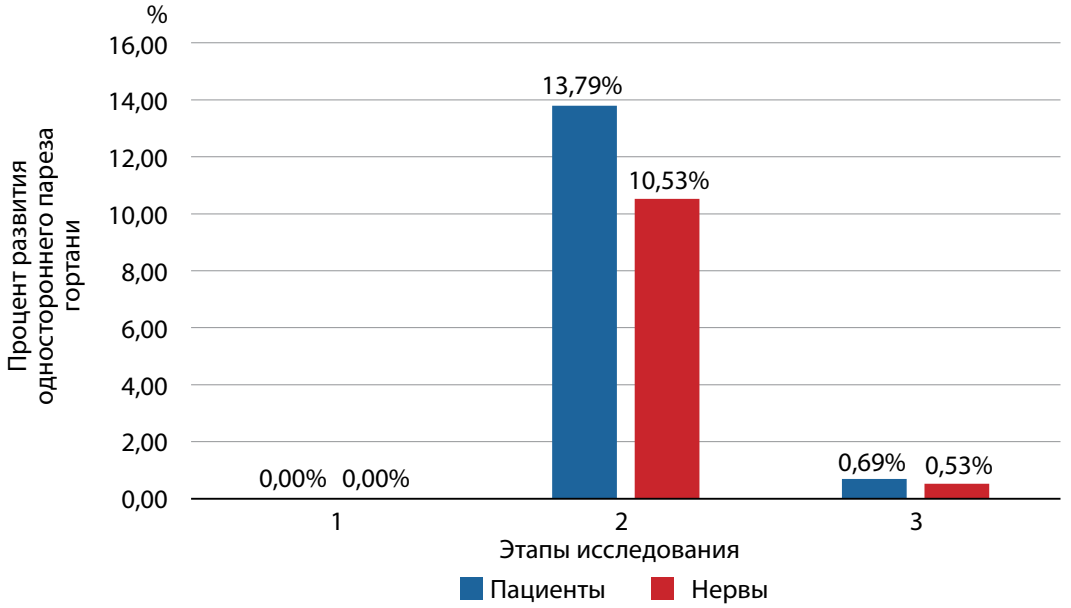

Рисунок 5. Частота развития пареза гортани на различных этапах проведения исследования.

Односторонний парез гортани зарегистрирован у 6 (2,3%) пациентов, или 1,7% числа ВГН в зоне риска. Случаев прямого повреждения ствола ВГН при проведении TFT в ходе исследования не было отмечено.

В ходе исследования нами было выделено три временных промежутка (этапа), различающихся по методике выполнения некоторых элементов операции (рис. 5). Первый этап (93 операции, 127 нервов в зоне риска): оценка возможности проведения операции медиальным доступом, накопление опыта, максимально аккуратное выполнение всех элементов операции, тщательное мониторирование положения ВГН с высокой частотой. На данном этапе исследования случаи нарушения проводимости ВГН не встречались. Второй этап (29 операций, 38 нервов в зоне риска): уменьшение частоты мониторирования положения и функции ВГН, широкое использование биполярной коагуляции в зоне расположения ВГН, попытки сократить время проведения операции за счет увеличения скорости выполнения элементов операции. В течение данного этапа зарегистрировано 4 случая развития пареза гортани, из которых в 2 случаях интраоперационно регистрировалась потеря сигнала (LOS) при стимуляции ВГН после проведения электрокоагуляции вблизи нерва, в 2 случаях после выделения нерва отмечалось снижение сигнала V2 со стороны операции до 1,22 и 0,8 мВ. В настоящее время у 3 пациентов из данной группы подвижность голосовых складок восстановилась, в одном случае отмечается сохранение пареза гортани (после полной потери сигнала во время операции). Вероятность развития транзиторного пареза гортани составила в данной группе 13,8% (от числа операций), или 10,5% от числа нервов в зоне риска. Вероятность постоянного паралича гортани, сохраняющегося через 6 мес после операции: 3,4% числа операций и 2,6% числа нервов в зоне риска. Третий этап (145 операций, 189 нервов в зоне риска) характеризовался изменением методики выполнения операции: операция начиналась с проведения стимуляции ВГН в зоне входа в гортань и ниже связки Берри с целью быстрой оценки глубины расположения ствола нерва, полностью прекращено использование биполярной коагуляции в зоне расположения ВГН. На третьем этапе зарегистрировано два случая развития пареза гортани, что составило 1,4% числа пациентов и 1,1% числа ВГН в зоне риска. В одном из случаев отмечалось снижение сигнала V2 до 0,37 мВ без развития потери сигнала — в данном случае подвижность голосовых складок полностью восстановилась через 1 мес после операции. Во втором случае также не отмечалось потери сигнала, однако уровень сигнала V2 снизился на 50% по отношению к сигналу V1. В данном случае к моменту написания статьи (3 мес после операции) парез гортани сохраняется. К моменту написания статьи парез сохраняется у 0,7% пациентов данной группы (0,5% числа нервов в зоне риска).

Таким образом, к моменту подготовки статьи общая вероятность развития постоянного пареза гортани составила 0,8% (по числу пациентов) и 0,6% (по числу нервов в зоне риска)

При изучении гистологических препаратов удаленных ЩЖ случайно удаленная ОЩЖ была выявлена в 1 случае. В 17 случаях в препаратах были выявлены фрагменты нормальной ткани ОЩЖ. Таким образом, риск удаления ОЩЖ составил 0,39% числа операций и 0,14% числа ОЩЖ в зоне риска. Риск удаления фрагмента ОЩЖ составил 6,6% числа операций и 2,5% числа ОЩЖ в зоне риска.

Функция ОЩЖ была оценена у 87 пациентов, которым проводилось полное удаление ткани ЩЖ с/без сопутствующего удаления регионарных лимфоузлов шеи. В 10 случаях было зафиксировано снижение уровня ПТГ (11,5%), при этом у 6 из 10 пациентов отмечалось увеличение уровня ПТГ в 1-е послеоперационные сутки по сравнению с уровнем, зарегистрированным через 1 ч после операции, что потенциально может свидетельствовать о благоприятном прогнозе с точки зрения вероятности восстановления функции ОЩЖ. Оценка функции ОЩЖ на более отдаленном отрезке времени (до 12 мес после операции) показала восстановление функции ОЩЖ у 8 из 10 пациентов. Таким образом, сохраняющийся гипопаратиреоз к моменту подготовки статьи зафиксирован у 3 (2,3%) пациентов, перенесших тиреоидэктомию. Срок наблюдения у этих пациентов

составляет к моменту написания статьи 1 мес, поэтому окончательного вывода о функции ОЩЖ у данных пациентов сделать пока нельзя. Следует отметить, что в данной группе у 35 из 87 пациентов (40%) тиреоидэктомия была дополнена центральной шейной лимфодиссекцией, а в 10 случаях (11,5%) — и боковой шейной лимфодиссекцией. Из 52 пациентов, перенесших только тиреоидэктомию, 28 пациентам операция была произведена по поводу токсических форм зоба, при этом у 15 пациентов объем ЩЖ превышал 60 мл (средний объем 147,8±110,9 мл). При этом корреляции между вероятностью развития гипопаратиреоза и наличием или отсутствием центральной шейной лимфодиссекции либо большим объемом ЩЖ выявлено не было.

Развитие послеоперационной гематомы было отмечено у 1 пациентки (0,39%). При повторной ревизии шеи под наркозом было выявлено кровотечение из вены, дренирующей нижнюю ОЩЖ. Кровотечение было остановлено наложением титановой клипсы.

ОБСУЖДЕНИЕ

Репрезентативность выборок

Общее количество проведенных операций по методике медиальной тиреоидэктомии показывает возможность ее использования при любом объеме операции на ЩЖ.

При проведении традиционной операции на ЩЖ можно отметить ряд особенностей подобного вмешательства:

- операция в качестве обязательного компонента предполагает выведение ЩЖ в рану для облегчения визуализации анатомических структур;
- операция направлена на получение доступа к ВГН и сосудам ЩЖ с латеральной стороны железы;
- чаще всего операция начинается с пересечения сосудов верхнего полюса, поскольку это позволяет сделать долю ЩЖ подвижной, а заканчивается пересечением ствола нижней щитовидной артерии, расположенного наиболее глубоко в операционной ране;
- одним из ранних этапов операции является пересечение боковой вены ЩЖ (вены Кохера), а также вен нижнего полюса ЩЖ, поскольку эти вены расположены поверхностно.

Если провести анализ анатомического строения ЩЖ и ее сосудов, то можно увидеть, что традиционная операция не имеет логичного анатомического обоснования, поскольку подход к ВГН с латеральной стороны неизбежно сопровождается пересечением расположенных с этой стороны образований: вены Кохера, поверхностных вен нижнего полюса ЩЖ, в глубоких слоях — ветвей или ствола нижней щитовидной артерии, идущей в медиальном направлении из-под основного сосудисто-нервного пучка шеи. Линия доступа к ВГН с медиальной стороны шеи заставляет хирурга вначале блокировать венозный отток от ЩЖ (при сохраненном артериальном притоке, обеспеченном нижней щитовидной артерией, которая приносит до 80% артериальной крови к ЩЖ) — это вызывает венозную гипертензию в ткани ЩЖ, повышает кровоточивость ткани ЩЖ и затрудняет работу хирурга. Затем, в глубинных слоях, хирургу приходится прилагать усилия по сохранению ветвей нижней щитовидной артерии, идущих к ОЩЖ. Учитывая, что при латеральном доступе ВГН является последней структурой, которую визуализирует хирург, и до момента достижения зоны расположения нерва хирург контактирует и с венами ЩЖ, и с нижней щитовидной артерией, логично предположить, что риск повреждения артериальных ветвей также является достаточно высоким. Следует также отметить, что латеральный доступ к ВГН неизбежно требует от хирурга проведения тракции ЩЖ вверх и медиально для того, чтобы линия доступа приблизилась к прямой линии и хирург получил возможность видеть ВГН. Натяжение тканей в результате тракции часто приводит к повреждению ВГН путем передавливания его ствола натянутыми сосудами или фасциальными волокнами. Согласно современным данным, до 80% случаев нарушения проводимости ВГН связано с тракционным повреждением нерва, а не с его прямым повреждением [1].

При проведении операции методом TFT с выделением ВГН с медиальной стороны единственной анатомической структурой, находящейся между хирургом и стволом нерва, является связка Берри. Анатомия связки Берри изучалась в работе Ching H.H. и соавт. [1], использовавших рассечение данной связки с целью облегчения мобилизации загрудинно расположенных ЩЖ. С анатомией данной связки связан ряд широко распространенных мнений, одним из которых является утверждение, что ВГН проходит между листками связки у ряда пациентов, что и обусловливает сдавление ствола нерва при тракции ЩЖ вверх. Характерной работой, иллюстрирующей данную точку зрения, является работа Henry B.M. и соавт. [2], при которой прохождение нерва между листками связки выявлено в 2,8% случаев при общем числе наблюдений 72. В то же время существуют работы [3, 4], в которых вероятность прохождения ВГН сквозь связку Берри оценивается в 61,8 и 19,5% соответственно.

Подобные анатомические данные приводятся и в широко известном «Атласе эндокринных хирургических операций» [5].

В указанном атласе описываются три пути доступа к ВГН — нижний, верхний и латеральный. Следует отметить, что наиболее анатомически оправданный, на наш взгляд, путь — медиальный — в данном атласе не описывается, хотя его и описывают кратко в некоторых работах [6]. В качестве одного из возможных анатомических ориентиров для поиска ВГН авторами атласа предлагается использовать нижнюю щитовидную артерию, хотя тут же упоминается, что существует более 30 описанных анатомических вариантов взаимоотношения ВГН и нижней щитовидной артерии. В атласе упоминается, что существуют варианты, когда часть волокон связки Берри располагается дорсально от ВГН, что создает возможность для сдавления ствола нерва при тракции за долю ЩЖ (рис. 6). В атласе также указывается, что связка Берри хорошо кровоснабжается, что может затруднять ее рассечение.

Следует отметить, что в нашем исследовании общее число визуализированных ВГН составило 355, и ни в одном случае мы не наблюдали прохождения нерва сквозь связку Берри. Во всех случаях ствол нерва проходил позади волокон связки. Отсутствие тракции за ЩЖ в верхнем и медиальном направлении сохраняло исходные

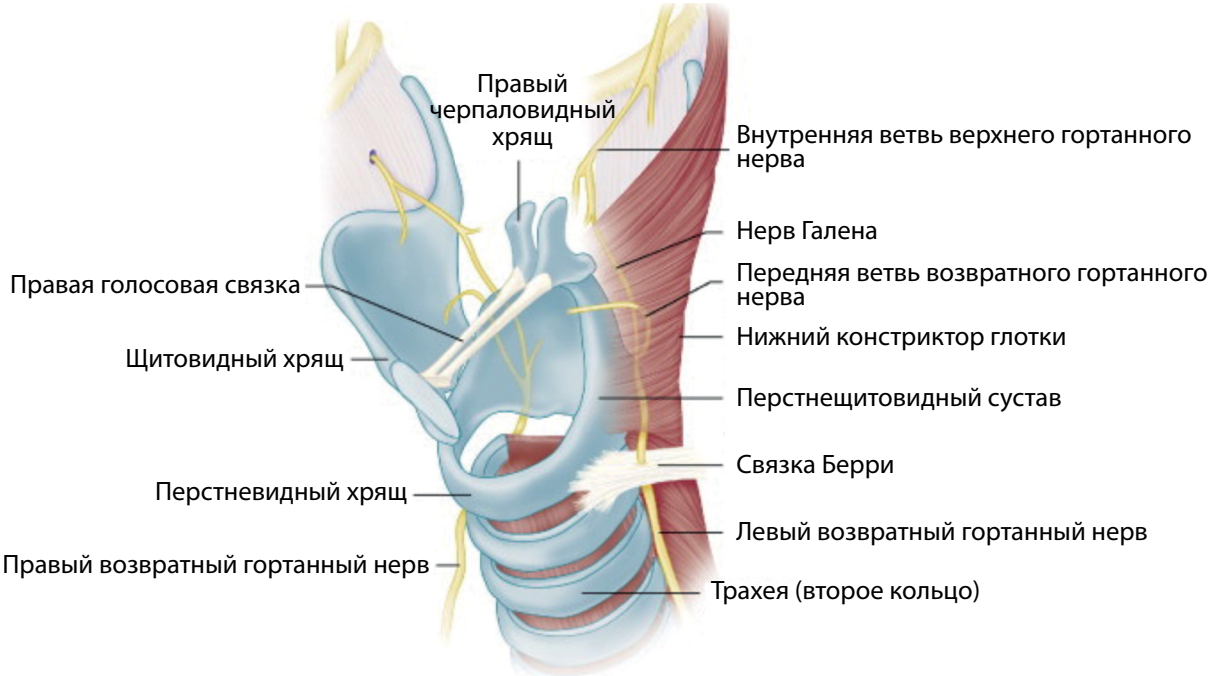

Рис. 6. Иллюстрация из атласа по эндокринной хирургии, показывающая прохождение ВГН через связку Берри.

анатомические взаимоотношения в зоне операции и делало визуализацию ствола нерва простой и быстрой. Не встречали мы и крупных сосудов в области связки Берри — все имеющиеся в зоне операции сосуды проходили по заднему краю связки и непосредственно с ней связаны не были. В связи с этим волокна связки легко рассекались с использованием биполярного электрокоагулятора в режиме резания. Не отмечали мы и широко описываемых в литературе изгибов в ходе ВГН (они часто присутствуют на иллюстрациях к статьям, описывающим хирургическую анатомию ВГН) [1–3]. Во всех случаях нерв следовал по линии, близкой по форме к прямой, от точки выхода из верхней апертуры грудной клетки до точки входа в гортань. Указанные особенности являются логичными, если рассмотреть их с точки зрения эмбрионального развития области шеи. Если задуматься — зачем природе проводить зачаток нерва через соединительнотканное образование, удерживающее ЩЖ, то ответ на данный вопрос будет найти непросто. Подобные «смешения» различных тканей в организме бывают редко. Аналогичное рассуждение касается и хода ВГН — нервы человеческого тела во всех случаях проходят по кратчайшему расстоянию до точки, которую они обеспечивают иннервацией. Не является исключением и гортань. Мы считаем, что некоторые мнения об анатомии области шеи являются заблуждениями, появление которых связано с тем, что хирург изучает анатомию шеи в положении, когда доля ЩЖ выведена в операционную рану и задняя поверхность доли становится доступна для осмотра. В этот момент анатомия уже изменена — особенно в зоне крепления ЩЖ к трахее. Образно говоря, хирург изучает в таком случае не нормальную анатомию ЩЖ и окружающих ее структур, а особую, «тракционную», анатомию.

Итак, если анализировать строение области шеи, то становится ясно, что наиболее анатомически оправданным доступом к ВГН является именно медиальный доступ, поскольку в этом случае хирург получает ряд важных преимуществ:

- доступ к ВГН не требует извлечения доли ЩЖ наружу, поскольку линия доступа является прямой;
- хирурга отделяют от ВГН только листки связки Берри с немногочисленными тонкими сосудами;
- ход ствола ВГН не изменен тракцией, в связи с чем его легко предугадывать даже в тех зонах, где нерв не виден (при условии, что хирургу известны начальная и конечная точки прохождения нерва);
- все проходящие в области ЩЖ сосуды (и вены, и артерии) лежат латеральнее зоны хирургического воздействия, в связи с чем они не мешают хирургу;
- вены ЩЖ до последнего момента сохраняются, что облегчает отток крови от железы и устраняет гипертензию в ткани ЩЖ, снижая кровоточивость зоны операции. В ряде случаев удается избежать пересечения магистральных стволов вен ЩЖ, разделяя только их терминальные ветви, идущие от ствола к ткани железы;
- одним из ранних этапов операции является пересечение (после перевязки или клипирования) терминальных ветвей нижней щитовидной артерии, что обеспечивает снижение артериального притока к ЩЖ и дополнительно снижает кровоточивость ткани железы. Следует отметить, что у ряда пациентов можно выявить хорошо выраженную медиальную ветвь верхней щитовидной артерии, которая может обеспечивать значительную часть артериального притока к органу. При выявлении подобной ветви мы рекомендуем произвести ее разделение в самом начале операции, с контролем сохранности наружной ветви верхнего гортанного нерва с помощью нейромониторинга. В случае пересечения данной ветви после пересечения ветвей нижней щитовидной артерии ткань ЩЖ остается практически без артериального снабжения;
- учитывая, что в большинстве случаев обе ОЩЖ кровоснабжаются из бассейна нижней щитовидной артерии, а ствол этой артерии идет в направлении

«снаружи внутрь», логично, что мобилизация ОЩЖ должна производиться в противоположном направлении — с медиальной поверхности ЩЖ кнаружи. При подобном направлении мобилизации ОЩЖ быстро отделяются от ткани ЩЖ и кровоснабжение их сохраняется. Нередко удается сохранить и анастомоз между бассейнами верхней и нижней щитовидных артерий, что дополнительно снижает риск ишемии ОЩЖ.

Существует ряд анатомических ситуаций, когда медиальный доступ к ВГН имеет дополнительные и бесспорные преимущества перед традиционной операцией:

- при значительном объеме ЩЖ — поскольку при медиальном доступе объем ЩЖ не имеет такого значения, как при латеральном. После разделения перешейка и получения доступа к медиальной поверхности доли ЩЖ хирургу уже не так важно, какой объем имеет доля железы, — она отдавливается латерально и не мешает работе на связке Берри. После полного отсечения ЩЖ от трахеи и полной мобилизации ствола ВГН доля ЩЖ становится подвижной, что значительно облегчает выведение ее в операционную рану. При этом риск нарушения функции ВГН и ОЩЖ не будет высоким, поскольку и ВГН, и ОЩЖ отделяются от ткани ЩЖ до начала тракции. Характерно, что в нашем исследовании ни у одного из 13 пациентов, имевших частично загрудинное расположение ЩЖ и объем ЩЖ более 100 мл (при болезни Грейвса) или размер узла более 100 мм, после операции не отмечалось ни нарушения функции гортанных нервов, ни гипопаратиреоза. Мы считаем, что важной особенностью методики TFT является полная мобилизация ОЩЖ от ткани ЩЖ до ее извлечения из операционной раны наружу. Использованная в работе методика мобилизации ОЩЖ позволяет в подавляющем большинстве случаев сохранить кровоснабжение ОЩЖ и избежать их удаления вместе с тканью ЩЖ. В работе Ching H.H. и соавт. [1] медиальный доступ к ВГН был использован у 60 пациентов с большим объемом ЩЖ и загрудинным ее положением либо высоким расположением верхнего полюса ЩЖ (выше уровня подъязычной кости). Выделение ВГН медиальным доступом было успешным в 83% случаев. При этом в работе описывается достаточно высокий уровень послеоперационных осложнений — послеоперационные гематомы у — 15% пациентов, транзиторный парез гортани — у 7% пациентов, постоянный паралич гортани — у 2% пациентов, транзиторная гипокальциемия — у 13% пациентов, постоянная гипокальциемия — у 3% пациентов. Причиной развития подобного числа осложнений могут быть как отсутствие полной мобилизации ОЩЖ от ЩЖ до выведения железы в рану, так и неполное отделение ВГН от ЩЖ и трахеи до приложения тракции к железе. В 1 случае отмечалось прямое повреждение ствола ВГН;
- дополнительным преимуществом методики TFT является облегчение обработки сосудов верхнего полюса ЩЖ после полной мобилизации доли ЩЖ медиальным доступом. Хорошо известно, что у пациентов с большим объемом ЩЖ верхний полюс железы может находиться очень высоко, а сосуды в области полюса могут иметь значительный диаметр, что затрудняет их перевязку и повышает риск кровотечения, с одной стороны и повреждения наружной ветви верхнего гортанного нерва — с другой. После полной мобилизации доли ЩЖ появляется возможность смещения ее вниз, что приближает верхний полюс доли к хирургу, натягивает сосуды верхнего полюса и облегчает их обработку, при этом увеличивается расстояние между перстне-щитовидной мышцей и краем верхнего полюса, что снижает риск повреждения верхнего гортанного нерва;
- при наличии загрудинно расположенной ЩЖ медиальный доступ позволяет полностью мобилизовать долю ЩЖ на шее (в этом случае после мобилизации доли от трахеи, ВГН, ОЩЖ и нижней щитовидной артерии необходимо провести пересечение сосудов верхнего полюса и вены Кохера, что делает долю полностью подвижной). В последующем хирург прикладывает к доле ЩЖ тракцию в краниальном направлении и извлекает загрудинный компонент зоба на шею. Случаи врожденной эктопии ЩЖ в средостение являются казуистикой, подавляющее большинство загрудинно расположенных зобов смещаются в средостение из области шеи, в связи с чем они не имеют анатомической связи со структурами средостения. Использование медиального доступа обеспечивает возможность извлечения из средостения желез значительного объема. В данном исследовании максимальный объем ЩЖ составил 500 мл;
- медиальная мобилизация ЩЖ применялась при проведении субтотальной субфасциальной струмэктомии по О.В. Николаеву. Отличительной особенностью медиальной тиреоидэктомии от указанной выше операции является полное рассечение волокон связки Берри (включая задние волокна связки), полное выделение ствола ВГН на всем его протяжении и полное отделение ОЩЖ от ткани ЩЖ с медиальной стороны доли, а также отсутствие остаточной ткани ЩЖ по задней поверхности долей.

Длительность операции и динамика ее изменения

Одним из неожиданных результатов данного исследования стал тот факт, что операция по методике TFT не только является более длительной, чем операция с латеральным доступом к ВГН, но и не была зарегистрирована динамика уменьшения длительности проведения операции. Очевидно, что повышенная длительность операции связана с самой методикой ее выполнения. Субъективное ощущение увеличения скорости выполнения вмешательств после первых 200 операций статистическими данными пока не подкрепляется, несмотря на тот факт, что последние 15 операций в объеме гемитиреоидэктомии не превышали по длительности 60 мин.

Вместе с тем говорить о сложности кривой обучения методике TFT мы не можем. Операция является логичной и достаточно простой для освоения. Мы считаем, что дополнительные расходы времени на проведение данной операции связаны с более тщательным выделением сосудов ОЩЖ и ВГН в ходе мобилизации ЩЖ.

Риск осложнений — послеоперационные гематомы

В ходе исследования зафиксирован только один случай развития послеоперационной гематомы, что несколько ниже общеизвестного уровня встречаемости данного осложнения. Вместе с тем специфических

методов остановки кровотечения во время исследования не применялось. Во время выполнения операций широко использовался биполярный электрокоагулятор — как в режиме коагуляции, так и в режиме резания. Для разделения сосудов, лежащих над стволом ВГН, применялись титановые клипсы длиной 3 мм. В тех случаях, когда ЩЖ имела значительный объем и ветви нижней щитовидной артерии и вены имели значительный диаметр, для их разделения в глубине операционной раны применялись титановые клипсы длиной 10 мм (после удаления ЩЖ сосуды перевязывались, а клипсы удалялись).

Одной из возможных причин низкого уровня развития гематом является блокирование артериального притока к ЩЖ на раннем этапе операции, что облегчает обработку остальных сосудов ЩЖ и повышает прецизионность действий хирурга.

Следует отметить, что в подавляющем большинстве случаев дренирование послеоперационной раны не проводилось. Дренаж устанавливался у части пациентов после проведения боковой шейной лимфодиссекции, а также после удаления узловых образований большого объема — в общей сложности у 15 пациентов из 259, включенных в статистический анализ.

Риск осложнений — парез ВГН

Одним из ранних выводов, сделанных нами во время выполнения исследования, явилось осознание безопасности латеральной тракции доли ЩЖ при выделении ствола ВГН. В ходе 10 операций нами был применен постоянный нейромониторинг, который показал отсутствие значимых колебаний активности ВГН при латеральной тракции доли. Возможными причинами данного феномена могут быть:

- отсутствие сдавления нерва о жесткую поверхность трахеи при латеральной тракции;
- сосуды ЩЖ и волокна связки Берри расположены таким образом, что тракция в латеральном направлении не вызывает их натяжения вокруг ствола ВГН;
- усилие при латеральной тракции ЩЖ (обычно проводится путем нажатия на долю ЩЖ тупфером) значительно ниже, чем при тракции доли ЩЖ в направлении «вверх и медиально», когда доля захватывается рукой хирурга.

После первых операций, показавших безопасность латеральной тракции ЩЖ, использование постоянного нейромониторинга было прекращено, и для поиска ствола и мониторинга функции ВГН использовался только переменный нейромониторинг.

В ходе первых 93 операций, проводившихся с особой тщательностью, случаи развития пареза ВГН не встречались (127 нервов в зоне риска). Мы связываем этот факт как с преимуществами методики операции, так и с высокой концентрацией внимания хирурга на проведении вмешательств. Следует отметить, что специфического отбора пациентов, направленного на поиск наиболее простых случаев, на данном этапе не проводилось. На данном этапе исследования у команды хирургов возникло ощущение, что методика TFT устраняет все опасности хирургии ЩЖ, что, конечно, не было правдой. В течение следующих 29 операций (38 нервов в зоне риска) нарушение проводимости ВГН развилось у 4 пациентов. Подобные результаты были неожиданными, однако объяснить их достаточно несложно. Во-первых, на этом этапе была произведена попытка уменьшить время проведения операции за счет ускорения выполнения ее этапов. Во-вторых, возникло ложное ощущение абсолютной безопасности медиального доступа к ВГН. В-третьих (и это было наиболее важным), биполярная коагуляция начала применяться на небольших расстояниях от ствола ВГН. Несмотря на то что результаты в виде нарушения проводимости нерва не заставили себя долго ждать, в развитии осложнений было и нечто позитивное — в каждом из случаев было очевидно, что явилось причиной пареза гортани. Данная особенность четко отличает методику TFT от традиционной операции. Хорошо известно, что опытные хирурги редко повреждают ствол ВГН (пересечение, лигирование, коагуляция) и что большинство осложнений возникает вследствие тракционного повреждения ВГН. В подобных ситуациях далеко не всегда хирург может понять, что именно вызвало нарушение проводимости нерва, — ясно лишь, что при тракции за долю ЩЖ какой-то сосуд или фасциальный участок сдавил нерв, но «виновника» проблемы удается найти далеко не в 100% случаев.

В 4 случаях развития осложнений на втором этапе исследования причины были очевидны:

- электрокоагуляция вблизи точки входа нерва в гортань (в связи с нераспознанным поверхностным расположением данной точки) — 1 случай;
- электрокоагуляция мелких сосудов, перекидывающихся между трахеей и тканью ЩЖ через ствол ВГН, — 1 случай;
- фиксация ствола ВГН к медиальной поверхности доли ЩЖ при малом диаметре нерва (около 1,5 мм) и снижение амплитуды сигнала на 50% без развития потери сигнала, но с последующей регистрацией пареза гортани — 2 случая.

После анализа сложившейся ситуации в методику операции были внесены изменения:

- на начальном этапе операции проводится поиск точки вхождения ВГН в гортань с помощью нейромонитора, а также точки прохождения нерва вблизи нижнего полюса доли ЩЖ. Линия, соединяющая данные точки, четко указывает на линию прохождения нерва и позволяет определить зону, где возможно безопасное применение электрокоагуляции;
- обработка сосудов, расположенных вблизи ствола ВГН, производится без использования электрокоагуляции (применяются титановые клипсы или лигирование);
- мобилизация доли ЩЖ от трахеи производится не по линии вдоль трахеи, а по линии, максимально приближенной к ткани ЩЖ, с сохранением мелких венозных ветвей вдоль ткани железы — это позволяет проводить манипуляции не вплотную к стволу ВГН, а на расстоянии в 5–7 мм от него, что снижает тракционное воздействие на нерв.

Третий этап исследования (145 операций, 189 нервов в зоне риска) сопровождался развитием нарушения проводимости у двух пациенток. В обоих случаях отмечалось снижение сигнала при нейромониторинге на 50% исходного, однако потери сигнала зарегистрировано не было. Безусловно, подобные результаты свидетельствуют

об эффективности принятых на втором этапе исследования мер. Вместе с тем следует отметить, что у 4 из 6 пациентов, страдавших от послеоперационного пареза гортани, функция голосовых складок полностью восстановилась на сроке от 14 дней до 3 мес после операции. Общая безопасность методики может быть признана высокой, несмотря на негативные результаты, полученные на втором этапе исследования. Последний этап исследования показал, что безопасность методики TFT с точки зрения профилактики развития пареза гортани может обеспечиваться и при длительном ее применении.

Следует особо отметить два случая, когда выполнение операции по методике TFT было признано невозможным, и операция была продолжена латеральным доступом к нерву. В одном из этих случаев ствол нерва был поврежден в ходе диссекции, во втором — отмечалась потеря сигнала в связи с тракцией. Учитывая, что ни в одном случае из 346 вошедших в исследование выделений нервов по методике TFT ствол нерва не был поврежден, одним из возможных выводов из данного опыта может быть целесообразность продолжения операции медиальным доступом даже в случае, когда это представляется технически затруднительным.

В ходе исследования переменный нейромониторинг применялся с использованием амплитуды сигнала 5 мА. Результаты исследования показали, что данный уровень амплитуды безопасен для нерва. Использование высокой амплитуды сигнала позволяет быстро определять положение ствола ВГН и контролировать его расположение даже в ситуации, когда нерв не находится в прямой видимости оператора. Также результаты исследования показали, что целесообразность применения постоянного нейромониторинга при медиальном доступе к нерву сомнительна — как минимум в большинстве случаев. Теоретически постоянный нейромониторинг может использоваться при повторных операциях, при наличии инвазивного роста опухоли в зоне ВГН, когда переменный мониторинг может быть признан недостаточным.

Важный вопрос, требующий обсуждения в рамках данной статьи, — может ли операция быть выполнена по методике TFT, если в клинике отсутствует нейромонитор? У авторов данной статьи имеется опыт выполнения 6 операций медиальным доступом без применения нейромонитора, закончившихся без осложнений (не включены в текущее исследование). Тем не менее рекомендовать широкое использование методики в клиниках, не оборудованных нейромонитором, мы не можем, поскольку нейромониторинг значительно облегчает выполнение вмешательства. Образно говоря, методика TFT обязана своим рождением появлению нейромониторинга и накоплению опыта его использования, в результате чего область связки Берри перестала восприниматься хирургами как «terra incognita», где за каждым соединительнотканным волокном хирургу чудился ствол ВГН, и стала, наоборот, использоваться в качестве безопасного и короткого пути к нерву.

Риск осложнений — повреждение наружной ветви верхнего гортанного нерва

В ходе операций проводился контроль функции наружной ветви верхнего гортанного нерва с использованием переменного нейромониторинга — до проведения манипуляций на ЩЖ и после их завершения. Во всех случаях стимуляция нерва была успешной и до, и после операции, однако этого недостаточно для констатации факта безопасности методики TFT для сохранения функции верхнего гортанного нерва. Нарушение функции данного нерва не проявляется так ярко, как нарушение функции ВГН, поэтому оценить истинные результаты применения методики с точки зрения функции верхнего гортанного нерва будет возможно лишь в рамках будущих исследований, включающих углубленное обследование пациентов после операции.

Риск осложнений — гипопаратиреоз

В ходе исследования снижение уровня ПТГ крови в первые 2 сут после операции было зарегистрировано у 11,5% пациентов, перенесших тиреоидэктомию. Восстановление функции ОЩЖ было зарегистрировано у 8 из 10 пациентов, что обеспечило уровень сохраняющегося к моменту написания статьи послеоперационного гипопаратиреоза в 2,3% случаев (процент постоянного гипопаратиреоза необходимо будет оценить через 6 мес после операции, поскольку у 2 пациентов с сохраняющейся потребностью в приеме кальция после операции прошло немногим более 1 мес). Важно отметить, что из 692 ОЩЖ, находившихся в зоне риска, случайно удалена была только одна, что является хорошим результатом. В то же время мелкие фрагменты нормальной ткани ОЩЖ были выявлены в препаратах у 17 пациентов. Среди пациентов, у которых были выявлены фрагменты ткани ОЩЖ в гистологическом препарате, снижение уровня ПТГ было выявлено только в 2 случаях. Таким образом, основной причиной развития послеоперационного гипопаратиреоза в данном исследовании явилось не удаление ОЩЖ, а нечто иное — вероятнее всего, нарушение кровоснабжения ОЩЖ.

Восстановление функции ОЩЖ у 8 из 10 пациентов свидетельствует о сохранении сосудистого снабжения ОЩЖ и транзиторном характере изменений в большинстве случаев, однако одним из возможных вариантов совершенствования методики TFT может быть применение флюоресцентной визуализации сосудов с помощью индоцианина зеленого (ICG). Следует отметить, что у 4 пациентов восстановление функции ОЩЖ было отмечено уже через 1 мес после операции.

Направления дальнейших исследований

Данная работа имеет ряд ограничений, которые определяют возможные направления будущих исследований:

- применение методики TFT различными хирургами в разных учреждениях с оценкой результатов;
- оценка результатов применения медиального и латерального доступов к ВГН и ОЩЖ в рандомизированном исследовании;
- оценка результатов применения методики TFT у детей.

ЗАКЛЮЧЕНИЕ

Методика проведения операции на щитовидной железе с медиальным доступом к ВГН и ОЩЖ (медиальная тиреоидэктомия, тиреоидэктомия без натяжения, TFT) выполнима у подавляющего большинства пациентов с заболеваниями щитовидной железы, требующими хирургического лечения. Методика показала высокую

безопасность и ряд преимуществ перед традиционным методом выполнения операций на щитовидной железе.

ДОПОЛНИТЕЛЬНАЯ ИНФОРМАЦИЯ

Источники финансирования. Исследование выполнено по инициативе авторов при инструментальном обеспечении клиники СПбГУ.

Конфликт интересов. Конфликт интересов отсутствует.

Участие авторов. Слепцов И.В. — вклад автора по критерию 1 — существенный вклад в концепцию и дизайн исследования; по критерию 2 — написание статьи; Черников Р.А. — вклад автора по критерию 1 — существенный вклад в получение, анализ данных и интерпретацию результатов; по критерию 2 — написание статьи и внесение в рукопись существенной (важной) правки с целью повышения научной ценности статьи; Пушкарук А.А. — вклад автора по критерию 1 — существенный вклад в получение, анализ данных и интерпретацию результатов, ассистирование на хирургических операциях; по критерию 2 — написание статьи; Саблин И.В. — вклад автора по критерию 1 — существенный вклад в получение, анализ данных и интерпретацию результатов, ассистирование на хирургических операциях; по критерию 2 — написание статьи; Тиллоев Т.А. — вклад автора по критерию 1 — существенный вклад в получение, анализ данных и интерпретацию результатов, ассистирование на хирургических операциях; по критерию 2 — написание статьи; Тимофеева Н.И. — существенный вклад в получение, анализ данных и интерпретацию результатов; по критерию 2 — написание статьи и внесение в рукопись существенной (важной) правки с целью повышения научной ценности статьи; Герасимова К.А. — вклад автора по критерию 1 — существенный вклад в получение, анализ данных и интерпретацию результатов, ассистирование на хирургических операциях; по критерию 2 — написание статьи; Бузанаков Д.М. — вклад автора по критерию 1 — существенный вклад в получение, анализ данных и интерпретацию результатов, ассистирование на хирургических операциях; по критерию 2 — написание статьи; Шихмагомедов Ш.Ш. — вклад автора по критерию 1 — существенный вклад в получение, анализ данных и интерпретацию результатов, ассистирование на хирургических операциях; по критерию 2 — написание статьи; Алексеева С.А. — вклад автора по критерию 1 — существенный вклад в получение, анализ данных и интерпретацию результатов, ассистирование на хирургических операциях; по критерию 2 — написание статьи; Бубнов А.Н. — вклад автора по критерию 1 — существенный вклад в получение, анализ данных и интерпретацию результатов, ассистирование на хирургических операциях; по критерию 2 — написание статьи; Осокина Я.А. — вклад автора по критерию 1 — существенный вклад в получение, анализ данных и интерпретацию результатов, по критерию 2 — написание статьи; Любимов М.В. — вклад автора по критерию 1 — существенный вклад в получение, анализ данных и интерпретацию результатов, ассистирование на хирургических операциях; по критерию 2 — написание статьи.

Все авторы одобрили финальную версию статьи перед публикацией, выразили согласие нести ответственность за все аспекты работы, подразумевающую надлежащее изучение и решение вопросов, связанных с точностью или добросовестностью любой части работы.

СПИСОК ЛИТЕРАТУРЫ | REFERENCES

1. Ching HH, Kahane JB, Foggia MJ, et al. Medial Approach for the Resection of Goiters with Suprahyoid, Retropharyngeal, or Substernal Extension. *World J Surg*. 2018;42(5):1415-1423. doi: https://doi.org/10.1007/s00268-018-4576-z
2. Henry BM, Sanna B, Graves MJ, et al. The reliability of the tracheoesophageal groove and the ligament of berry as landmarks for identifying the recurrent laryngeal nerve: a cadaveric study and meta-analysis. *Biomed Res Int*. 2017;2017:1-11. doi: https://doi.org/10.1155/2017/4357591
3. Pradeep PV, Jayashree B, Harshita SS. A closer look at laryngeal nerves during thyroid surgery: a descriptive study of 584 nerves. *Anat Res Int*. 2012;2012:1-6. doi: https://doi.org/10.1155/2012/490390
4. Botelho JB, Vieira DM, Carvalho DM de, Batista MBP. Anatomic and surgical study of the recurrent laryngeal nerve and its involvement with the ligament of Berry. *Rev Col Bras Cir*. 2012;39(5):364-367. doi: https://doi.org/10.1590/S0100-69912012000500004
5. Duh Q-Y, Clark OH, Electron Kebebew. *Atlas of endocrine surgical techniques*. Saunders Elsevier; 2010.
6. Uludag M. A review of methods for the preservation of laryngeal nerves during thyroidectomy. *SiSli Etfal Hastan Tip Bul*. 2018;52(2):79-91. doi: https://doi.org/10.14744/SEMB.2018.37928

ИНФОРМАЦИЯ ОБ АВТОРАХ [AUTHORS INFO]

***Слепцов Илья Валерьевич**, д.м.н., [**Ilya V. Sleptsov**, MD, PhD, Professor], адрес: 188800, г. Выборг, ул. Рубежная, д. 25-95 [address: 188800, Vyborg, ul. Rubezhnaya, 25-95]; SPIN-код: 2481-4331; Author ID: 770770; Researcher ID (WOS): F-1670-2019; ORCID: http://orcid.org/0000-0002-1903-5081; SCOPUS 57216017997; e-mail: newsurgery@yandex.ru

Черников Роман Анатольевич, д.м.н. [**Roman A. Chernikov**, MD, PhD]; SPIN-код: 7093-1088; Researcher ID (WOS): AAZ-1549-2021; ORCID: http://orcid.org/0000-0002-3001-664X; SCOPUS 57190294900; e-mail: yaddd@yandex.ru

Пушкарук Александр Александрович [**Alexander A. Pushkaruk**, MD]; ORCID: http://orcid.org/0000-0002-9225-0626; e-mail: goodpush91@gmail.com

Саблин Илья Владимирович [**Ilya V. Sablin**, MD]; SPIN-код: 5479-0942, Author ID: 740708, ORCID: http://orcid.org/0000-0001-7912-4580; SCOPUS: 57190014443; e-mail: sablin_ilya@mail.ru

Тиллоев Тилло Абдуллоевич [**Tillo A. Tilloev**]; ORCID: http://orcid.org/000-0002-4367-7711; e-mail: dr.ta.tilloev@yandex.ru

Тимофеева Наталья Игоревна, к.м.н. [**Natalia I. Timofeeva**, MD, PhD]; SPIN-код: 7693-0665, Author ID: 206264. Researcher ID (WOS): AAZ-1032-2021; ORCID: http://orcid.org/0000-0001-6594-8845; SCOPUS 57215861367; e-mail: natalytim@mail.ru

Герасимова Ксения Андреевна [**Kseniia A. Gerasimova**, MD]; ORCID: http://orcid.org/0000-0002-1632-3918; e-mail: k.gerasimova@inbox.ru

Бузанаков Дмитрий Михайлович [**Dmitrii M. Buzanakov**, MD]; ORCID: http://orcid.org/0000-0001-8350-8376; e-library SPIN: 7416-3810; e-mail: dmitrybuzanakov@gmail.com

Шихмагомедов Шамиль Шамсудинович [**Shamil Sh. Shikhmagomedov**, MD]; SPIN-код: 3262-7588; ORCID: http://orcid.org/0000-0002-3876-6306; e-mail: shamil.surg@gmail.com
Алексеева Светлана Арсеновна [**Svetlana A. Alekseeva**, MD], ORCID: http://orcid.org/0000-0002-7177-0948; e-mail: Svetlana_elch@bk.ru
Бубнов Александр Николаевич, д.м.н. [**Alexander N. Bubnov**, MD, PhD]; e-mail: lnbubnova@mail.ru
Осокина Яна Андреевна [**Yana A. Osokina**, student], ORCID: http://orcid.org/0000-0002-9140-1461; e-mail: osokinayana@list.ru
Любимов Михаил Владимирович, к.м.н. [**Mikhail V. Liubimov**, MD, PhD]; Author ID: 372309; ORCID: http://orcid.org/0000-0002-4664-7833; e-mail: lubimoff2010@yandex.ru

*Автор, ответственный за переписку / Corresponding author.

ИНФОРМАЦИЯ:

Рукопись получена: 07.01.2023. Рукопись одобрена: 13.02.2023. Received: 07.01.2023. Accepted: 13.02.2023.

ЦИТИРОВАТЬ:

Слепцов И.В., Черников Р.А., Пушкарук А.А., Саблин И.В., Тиллоев Т.А., Тимофеева Н.И., Герасимова К.А., Бузанаков Д.М., Шихмагомедов Ш.Ш., Алексеева С.А., Бубнов А.Н., Осокина Я.А., Любимов М.В. Тиреоидэктомия без натяжения (TFT, медиальная тиреоидэктомия): проспективное исследование результатов 259 операций и принципы выполнения // *Эндокринная хирургия.* — 2023. — Т. 17. — № 1. — С. 7-19. doi: https://doi.org/10.14341/serg12774

TO CITE THIS ARTICLE:

Sleptsov IV, Chernikov RA, Pushkaruk AA, Sablin IV, Tilloev TA, Timofeeva NI, Gerasimova KA, Buzanakov DM, Shikhmagomedov ShSh, Alekseeva SA, Bubnov AN, Osokina YA, Liubimov MV. Tension-free thyroidectomy (TFT, medial thyroidectomy) — a prospective study: surgical technique and results of 259 operations. *Endocrine surgery.* 2023;17(1):7-19. doi: https://doi.org/10.14341/serg12774